肿瘤个案报道　DOI:10.13406/j.cnki.cyxb.002819

罕见宫颈鳞癌卵巢转移 1 例报道

王海霞,钟　林,邹冬玲
(重庆大学附属肿瘤医院妇科肿瘤中心,重庆　400030)

Secondary ovarian cancer with cervical squamous cell carcinoma:a rare case report and literature review

Wang Haixia, Zhong Lin, Zou Dongling
(*Gynecological Cancer Center, Chongqing University Cancer Hospital*)

【中图分类号】R711.75　　【文献标志码】B　　【收稿日期】2021-02-26

转移性卵巢癌的患病率为 5%~30%,最常见于胃肠道(结肠和胃)、乳腺、子宫内膜和阑尾转移。而继发于宫颈癌特别是早期宫颈鳞癌罕见,继发于宫颈癌前病变全子宫切除术后更未见文献报道。现将重庆大学附属肿瘤医院收治的 1 例继发于宫颈癌前病变——高级别鳞状上皮内瘤变 (high-grade squamous intraepithelial lesions,HSIL)全子宫切除术后的卵巢转移鳞癌临床特征、治疗方案及疗效进行报道,同时结合近年来国内外相关研究,探讨转移性卵巢癌诊疗和预后。

1　病例资料

女性患者,47 岁,因“腹胀 1 周,发现腹水伴盆腔包块 1 d”于 2018 年 9 月 13 日第一次入院。现病史:1 周前出现下腹胀,伴纳差,腹泻,每天 3 次以上,稀便,不成形,无其他不适,1 d 前就诊新桥医院查彩超提示:全子宫切除术后,盆腔内不均质囊实混合性团块,癌?(95 mm × 58 mm),腹腔积液(58 mm)。入科查体:腹膨隆,腹水征(+),全身浅表淋巴结未扪及肿大。妇科检查:外阴、阴道无异常;三合诊:盆腔偏右侧较高位置似扪及囊实性包块。辅助检查:肿瘤标志物CA125:49.00 U/mL,HE4:52.30 pmol/L,ROMA:8.80%,SCC 3.60 ng/mL,CEA 28.59 ng/mL。上下腹平扫+盆腔增强磁共振提示双侧附件区囊实性肿块,最大位于右侧,范围约 7.1 cm × 5.2 cm,伴腹膜、网膜及系膜饼状增厚,卵巢癌伴腹膜转移?大量腹水;腹腔内及腹膜后未见肿大淋巴结(图 1)。胃镜、肠镜无肿瘤阳性发现。胸部平扫 CT、阴道残端 TCT 及阴道残端 HPV 均无阳性发现。既往史:1998 年因“阑尾炎化脓”于广州某医院行“阑尾切除术”。2004 年因“宫外孕”于当地医院行“经腹右输卵管切除术”。2010 年院因“宫颈高级别鳞状上皮内病变(CIN Ⅱ~Ⅲ级),累及腺体”于新桥医院行“腹腔镜全子宫切除术”,术后病检:“宫颈局部区域高级别鳞状上皮内病变(CIN Ⅱ~Ⅲ级),累及腺体;子宫内膜呈增生期样改变”。家族史:否认家族肿瘤病史。初步诊断:腹水伴盆腔包块:卵巢癌?

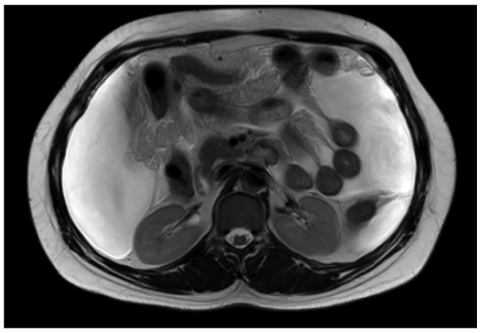

A. 横断位

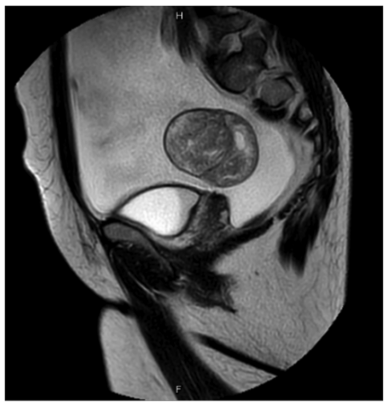

B. 矢状位

图 1　盆腹腔磁共振成像

作者介绍:王海霞,Email:wanghx1985@126.com,
研究方向:妇科恶性肿瘤。
通信作者:邹冬玲,Email:13570049@qq.com。
基金项目:中国抗癌协会-肿瘤研究青年科学基金资助项目(编号:CAYC18A45);重庆市科委基础科学与前沿技术研究(重点)资助项目(编号:cstc2015jcyjBX0137)。
优先出版:https://kns.cnki.net/kcms/detail/50.1046.R.20210513.1726.044.html (2021-05-16)

2 诊疗经过

2018年 9 月 19 日在全麻下行腹腔镜探查，探查见：盆腹腔大量黄清腹水，吸尽腹水约 4 000 mL。见上腹肝膈光滑，胃肠及大网膜外观无异常。子宫缺如，双侧输卵管未见肉眼异常，右卵巢实性增大如 8 cm×7 cm×7 cm，与右侧盆壁粘连，左卵巢囊性增大如 3 cm×4 cm，与乙状结肠粘连，乙状结肠脂垂 2 cm×2cm 实性结节。余未见异常。行右附件切除+左卵巢囊肿剥除术，送冰冻示：（右侧附件）恶性肿瘤，考虑鳞状上皮或移行上皮来源的癌，最后结果待石蜡。（左卵巢囊肿壁）良性囊肿性病变。与患者家属沟通，征得患方同意后行中转开腹+肠粘连松解+盆腔粘连松解+肠脂垂结节切除+左卵巢输卵管切除+盆腔淋巴结清扫+大网膜切除术，术后病检回示（图 2）：①（右侧附件）鳞状细胞癌Ⅱ级，免疫组化提示宫颈癌转移可能性大，请结合临床病史及其他相关检查。②（左卵巢囊肿壁）滤泡囊肿。③左输卵管系膜囊肿。④大网膜组织。⑤淋巴结未见癌转移（0/27）：左髂总 0/6、左盆腔 0/10、右髂总 0/2、右盆腔 0/9。免疫组化结果：CK（+），CK5/6（+），P63（+），P40（+），ki-67（+）80%，CK7（+），CK 高（+），CK20（-），P53（+）<5%，Her-2（-），CD56（-），Syn（-），α-Inhibin（-），E-MA（+），CgA（-），CD99（-），Vimentin（-），ER（-），PR（-），CD10（-），SMA（-），Desmin（-），p16（+），LRP 耐药基因蛋白弱（+），Topo-Ⅱ耐药基因蛋白（+）60%，MDR-1 耐药基因蛋白（+），GST-π 耐药基因蛋白（-），WT-1（-）。术后经妇瘤科专家联合会诊（multiple disciplinary team，MDT），诊断：卵巢转移性鳞癌；宫颈 HSIL 全子宫切除术后。建议：TP 方案化疗+贝伐单抗；盆腔放疗 40~45 Gy。术后 2018 年 10 月 10 日至 2018 年 11 月 23 日行盆腔四野适形放疗，使用 6MV-X 照射，范围：卵巢瘤床、阴道残端、右侧盆壁、阴道旁、部分阴道、盆腔（包括闭孔、骶前、髂内、髂外、髂总）淋巴引流区，剂量：45 Gy/25F。另于 2018 年 10 月至 2019 年 1 月行 TP 方案（紫杉醇/顺铂）静脉化疗联合贝伐单抗靶向治疗 6 周期。治疗结束后，患者疗效评价 CR，进入正规随访，目前随访 2 年，病情稳定。

3 讨 论

转移性卵巢癌的患病率为 5%~30%[1]，最常见的原发肿瘤包括胃肠道恶性肿瘤（结肠癌和胃癌）、乳腺癌、子宫内膜癌和阑尾[2-3]。转移性卵巢癌的诊断并不容易，常常会被误诊为原发性卵巢癌，特别是黏液性癌。正确鉴别原发与转移性卵巢癌至关重要，因为两者在治疗方案和预后上大相径庭。由于转移性卵巢癌的相对异质性以及缺乏前瞻性研究，因此有关转移性卵巢癌的诊疗数据有限。

通常，原发性和转移性卵巢癌引起的症状之间没有明显差异。与原发性卵巢癌相似，转移性卵巢癌的临床表现是非特异性的，约 70%的患者有症状，这些症状主要包括腹痛（42%）、绝经后出血（18%）、体质量减轻（6%）和腹围增加（15%）[4]。在诊断时有腹水的患者约为 39%，比原发性卵巢癌少见[5]。本例患者既往未诊断恶性肿瘤，因腹胀腹水及盆腔包块就诊，结合胸部 CT、盆腹腔 MRI 及胃肠镜等相关检查，初步诊断时考虑原发性卵巢癌可能，依据诊疗规范，给予腹腔镜探查评估并取活检，在冰冻证实为恶性肿瘤后进行了满意的减瘤术。术后病理提示为卵巢鳞癌，考虑宫颈转移。

目前，区分转移性卵巢癌和原发性卵巢癌的唯一可靠方法是通过组织病理学检查，免疫组织化学在区分原发性卵巢癌和卵巢外转移中起重要作用，而且可能暗示了原发性肿瘤的部位。文献报道，P16、P63 阳性表达尤其是 P16 阳性表达对子宫颈癌的诊断有重要意义[6]。在女性生殖道中，P63 在成熟子宫颈、阴道和外阴鳞状上皮的基底层和副基底层中表达，可用于子宫颈鳞状细胞癌的诊断[7]。Vang R 等[8]证明，P16 的强染色（P16 染色表明细胞受病毒感染后改变）90%~100%提示宫颈癌转移。本例患者免疫组织化学结果示卵巢 P16 及 P63 阳性，符合宫颈原发的鳞状细胞癌诊断。

患者既往宫颈病变为癌前病变，卵巢转移如何发生？结合国内外病理诊断现状考虑漏诊可能性大，尽管患者既往院外活检、锥切及全子宫切除术后病理均提示为宫颈 HSIL，但由于病理取材不完全（仅进行代表性取材，而无法进行切除组织的全切片），及对病理诊断时效性的要求（短期内对大量病理标本做出诊断），导致漏诊的可能，因此推测该患者在先前子宫切除术时即存在早期浸润癌可能。宫颈癌是女性生殖系统最常见的恶性肿瘤之一，主要通过直接蔓延及淋巴转移，较少发生血行转移，临床上宫颈鳞癌转移至卵巢罕见，早期宫颈鳞癌卵巢转移率不到 1%[9]。已有多项研究试图识别与宫颈癌卵巢转移相关的危险因素。目前普遍认为临床分期、肿瘤大小、宫体浸润、宫旁受累、深间质浸润、血管或淋巴管侵犯、淋巴结转移等与宫颈癌发生卵巢转移相关[10-12]。结合本例患者临床病理资料，无任何上述危险因素，在全子宫切除

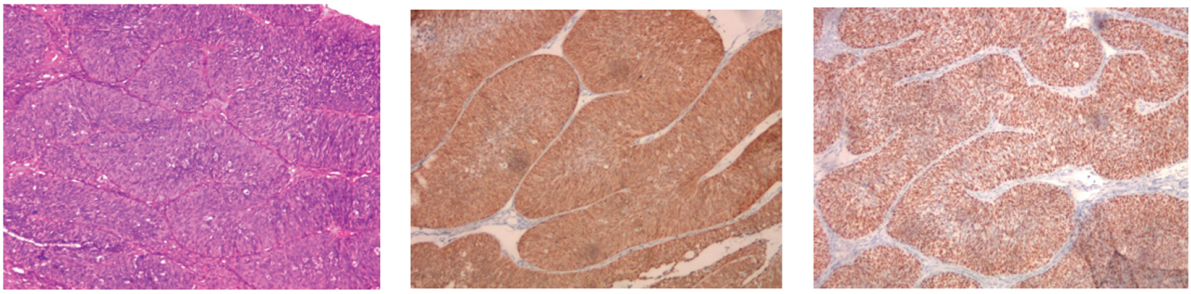

A. HE 染色　B. P16（+）（IHC）　C. P63（+）（IHC）

图 2 肿瘤组织染色结果

术后 9 年，发生卵巢转移，属罕见病例，可能由于卵巢与宫颈在盆腔中的解剖位置相近，两者在血液供应以及淋巴回流中具有密切的关系，并且有文献报道血管浸润是卵巢转移的显著性因素[13]，因此推测其转移可能为血行转移。

目前，转移性卵巢癌的治疗没有统一的指南，因为它们代表一组具有不同生物学特征和预后异质性高的肿瘤，这种异质性使得任何前瞻性随机临床试验难以开展。因此，转移性卵巢癌的管理应基于全面的诊断过程，以评估原发肿瘤部位、生物学特征和疾病范围。如果找到原发肿瘤，应根据其组织学类型和分期进行治疗。本例患者经彻底减瘤术后病理诊断宫颈癌卵巢转移，依据宫颈癌诊疗规范[14-15]，局部复发性宫颈癌，如既往未经过放疗，能切除者可以考虑手术切除后继续个体化外照射±全身化疗，最终经过本院 MDT 团队，术后给予盆腔放疗+化疗+靶向治疗的综合治疗。

转移性卵巢癌患者通常预后较差，因为它通常代表疾病的晚期，尽管转移性卵巢癌的预后根据原发肿瘤而有所不同，但文献报道转移性卵巢癌患者的生存率显著低于原发性卵巢癌患者（5 年生存率分别为 18.5%和 40.0%）[16]，但源于先前诊断为恶性肿瘤的转移性卵巢癌的预后要好于初诊时即发现卵巢转移的肿瘤。对于宫颈癌卵巢转移，且有手术机会的患者，彻底的减瘤术对于改善患者预后至关重要，因此术前需充分评估，术中仔细探查，确保手术无残留病灶；术后则应补充放、化疗[17]，降低肿瘤复发概率。本例患者卵巢转移癌继发于 9 年前宫颈 HSIL 全子宫切除术后，且转移肿瘤局限于卵巢，经过手术、放疗、化疗、靶向治疗的综合治疗后预后较好，目前已无瘤生存 2 年。

在临床诊疗过程中，原发性卵巢癌与转移性癌的诊断与鉴别至关重要，因为两者在治疗方案及预后等方面大相径庭，免疫组化法、分子病理学等技术是确诊的基础，可以协助明确肿瘤的原发或转移性。由于术前多无法明确原发性或转移性，待术后病理确诊后，医生应根据具体的情况制定相应的术后补充方案及随访方案，从而提高患者生活质量及改善预后。

参 考 文 献

[1] Kondi-Pafiti A, Kairi-Vasilatou E, Iavazzo C, et al. Metastatic neoplasms of the ovaries: a clinicopathological study of 97 cases[J]. Arch Gynecol Obstet, 2011, 284(5): 1283-1288.

[2] de Waal YR, Thomas CM, Oei AL, et al. Secondary ovarian malignancies: frequency, origin, and characteristics[J]. Int J Gynecol Cancer, 2009, 19(7): 1160-1165.

[3] Kubeček O, Laco J, Špaček J, et al. The pathogenesis, diagnosis, and management of metastatic tumors to the ovary: a comprehensive review[J]. Clin Exp Metastasis, 2017, 34(5): 295-307.

[4] Moore RG, Chung M, Granai CO, et al. Incidence of metastasis to the ovaries from nongenital tract primary tumors[J]. Gynecol Oncol, 2004, 93(1): 87-91.

[5] Bruchim I, Ben-Harim Z, Piura E, et al. A Preoperative clinical and radiological features of metastatic ovarian tumors[J]. Arch Gynecol Obstet, 2013, 288(3): 615-619.

[6] 钟丽燕，姚志兰，郝焕峰. 子宫颈癌及癌前病变组织中 p16、p63 基因的表达[J]. 实用临床医药杂志，2015，19(23)：199-201.
Zhong LY, Yao ZL, Hao HF. Expression of p16 and p63 genes in cervical cancer and precancerous lesions[J]. J Clin Med Pract, 2015, 19(23): 199-201.

[7] Houghton O, McCluggage WG. The expression and diagnostic utility of p63 in the female genital tract[J]. Adv Anat Pathol, 2009, 16(5): 316-321.

[8] Vang R, Gown AM, Farinola M, et al. p16 expression in primary ovarian mucinous and endometrioid tumors and metastatic adenocarcinomas in the ovary: utility for identification of metastatic HPV-related endocervical adenocarcinomas[J]. Am J Surg Pathol, 2007, 31(5): 653-663.

[9] Fan Y, Wang MY, Mu Y, et al. Ovarian metastasis in women with cervical carcinoma in stages IA to IIB: a systematic review and meta-analysis[J]. Medicine(Baltimore), 2020, 99(31): e21146.

[10] Landoni F, Zanagnolo V, Lovato-Diaz L, et al. Ovarian metastases in early-stage cervical cancer(IA2-ⅡA): a multicenter retrospective study of 1965 patients(a Cooperative Task force Study)[J]. Int J Gynecol Cancer, 2007, 17(3): 623-628.

[11] Hu T, Wu L, Xing H, et al. Development of criteria for ovarian preservation in cervical cancer patients treated with radical surgery with or without neoadjuvant chemotherapy: a multicenter retrospective study and meta-analysis[J]. Ann Surg Oncol, 2013, 20(3): 881-890.

[12] 易启华，徐流凤，郑 莹. 早期宫颈腺癌保留卵巢的研究进展[J]. 现代妇产科进展，2019，28(11)：871-874.
Yi QH, Xu LF, Zheng Y. Research progress of ovarian preservation in early cervical adenocarcinoma[J]. Prog Obstet Gynecol, 2019, 28(11): 871-874.

[13] Jaiman S, Surampudi K, Gundabattula SR, et al. Bilateral ovarian metastatic squamous cell carcinoma arising from the uterine cervix and eluding the Mullerian mucosa[J]. Diagn Pathol, 2014, 9: 109.

[14] National Comprehensive Cancer Network. Cervical Cancer(Version 1.2021)[EB/OL]. (2021-02-28). https://www.nccn.org/professionals/physician_gls/pdf/cervical.pdf.

[15] 周 琦，吴小华，刘继红，等. 宫颈癌诊断与治疗指南(第四版)[J]. 中国实用妇科与产科杂志，2018，34(6)：613-622.
Zhou Q, Wu XH, Liu JH, et al. Guidelines to the diagnosis and treatment of cervical cancer(4th edition)[J]. Chin J Pract Gynecol Obstet, 2018(6): 613-622.

[16] Skírnisdóttir I, Garmo H, Holmberg L. Non-genital tract metastases to the ovaries presented as ovarian tumors in Sweden 1990-2003: occurrence, origin and survival compared to ovarian cancer[J]. Gynecol Oncol, 2007, 105(1): 166-171.

[17] 陈 虹，夏百荣，林 梅，等. 腹腔镜下初诊宫颈鳞癌双附件转移病例报道一例并文献复习[J]. 腹腔镜外科杂，2016，21(2)：157-159.
Chen H, Xia BR, Lin M, et al. Laparoscopic diagnosis of cervical squamous cell carcinoma with metastasis of double appendages: a case report and literature review[J]. J Laparosc Surg, 2016, 21(2): 157-159.

（责任编辑：唐秋姗）